座位/立位の評価と基礎知識

本日の到達目標

座位/立位の基礎知識の習得

姿勢評価から、介入の優先順位を明確にすることができる

結論

・良い姿勢は、座位/立位共に**動ける幅**が必要

・脳卒中患者は、固定的な姿勢になることが問題

V, et al . Physiotherapist perceptions of optimal sitting and standing posture. Musculoskelet Sci Pract. 2019 Feb;39:24-31. doi: 10.1016/j.msksp.2018.11.004. Epub 2018 Nov 17. PMID: 30469124.

動ける幅とは

- 最適な座位・立位位姿勢に関する臨床での理解は重要であると多くの療法士は理解している
- 直立した脊柱伸展姿勢が「最適な姿勢」という共通認識が存在しているが、どの姿勢が健康により良い影響を与えるかについては、強力な科学的根拠は現時点ではない
- 見かけ上のアライメントだけで判断するのではなく、患者それぞれの目的に合った座位・立位姿勢の評価が必要である

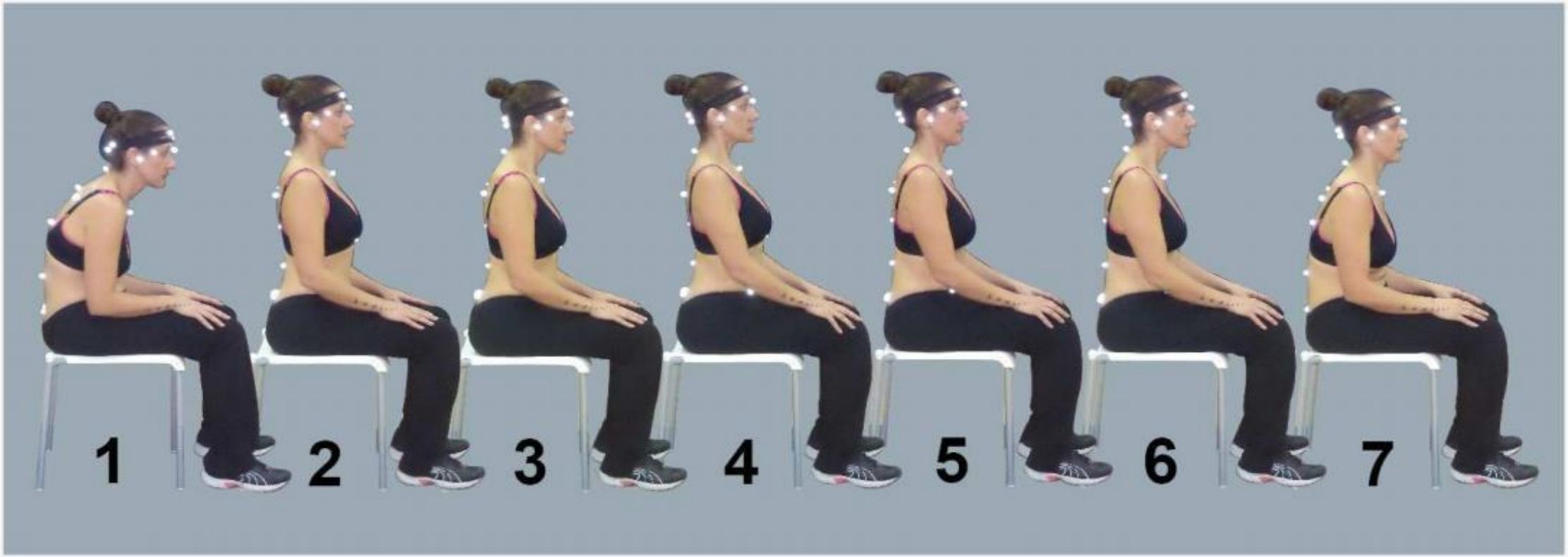

最適な座位の構成要素

頭頸部 前庭 視蓋

・頭頸部のコントロール

肩甲骨の setting

・肩甲骨の動的な安定性

脊柱の伸展

・特に胸椎の抗重力伸展活動
・質量中心（COM）を高く維持

骨盤の運動

・コアマッスルの持続的な活動を伴った両大腿上での骨盤運動（前傾・後傾・側方傾斜）

支持基底面（BOS）

・足部内在筋、ハムストリングス、殿筋群からの固有感覚情報が得られていること

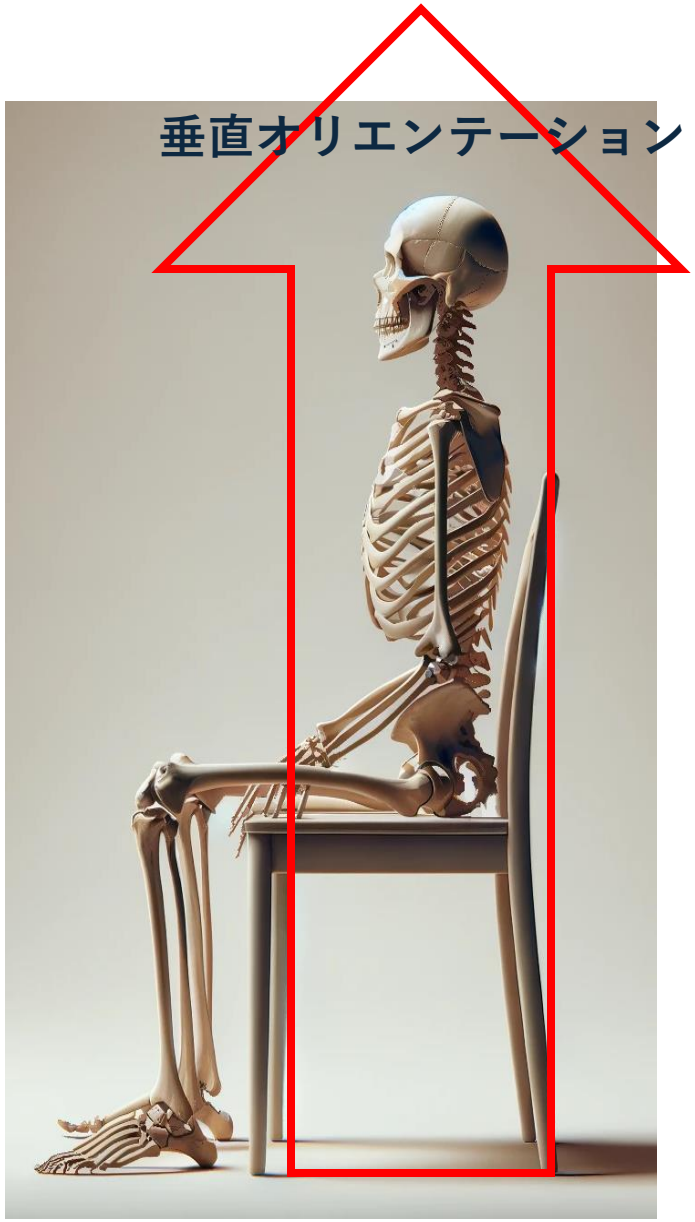

COM（質量中心）が高いとは

頭頸部伸展

肩甲帯下制・内転

胸椎・腰椎伸展

骨盤前傾

股関節屈曲

坐骨は後方へ

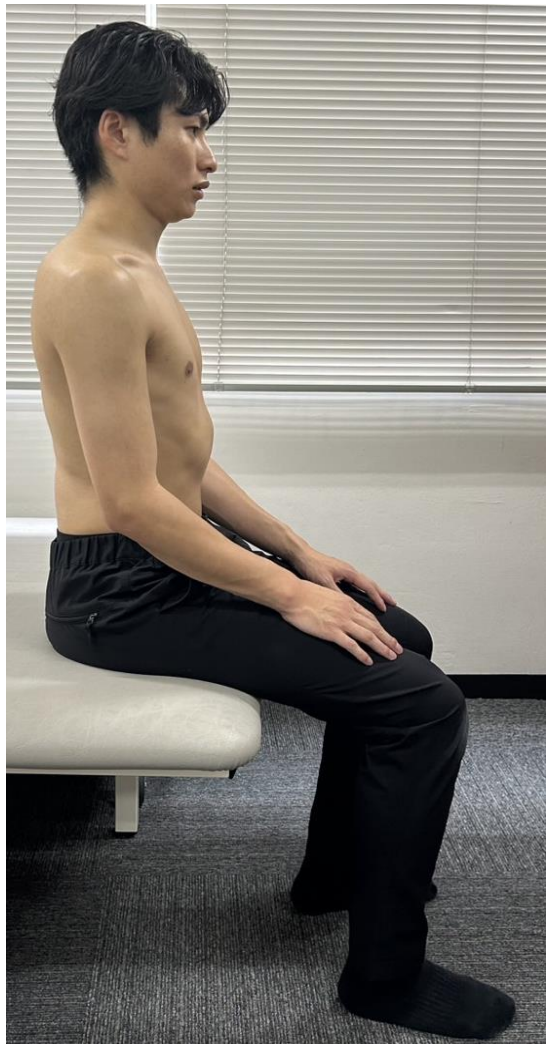

頭頸部屈曲

肩甲帯挙上・外転

胸椎・腰椎屈曲

骨盤後傾

股関節伸展

坐骨は前方へ

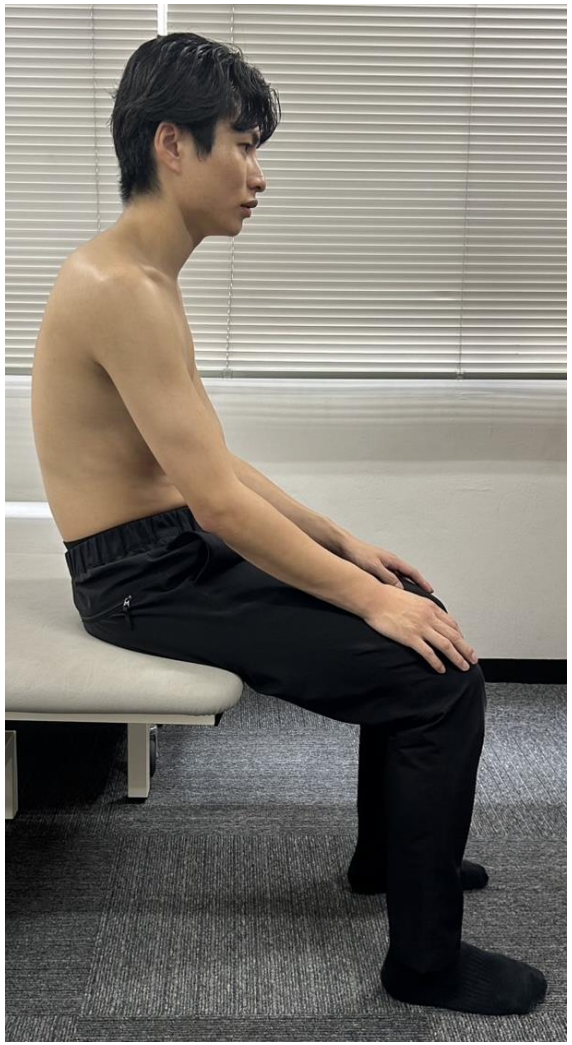

骨盤前傾に伴う胸腰椎の伸展はCOMが↑

コアマッスルの活動を伴った骨盤の運動（前後傾）

- コアマッスルは、腹横筋、多裂筋、横隔膜、骨盤底筋群の4つの筋肉を指す
- 姿勢制御や運動効率の向上（四肢の動きを行いやすくする）などの役割を果たす
- コアマッスルの活動を伴った状態で骨盤を選択的に動かせるかが大事

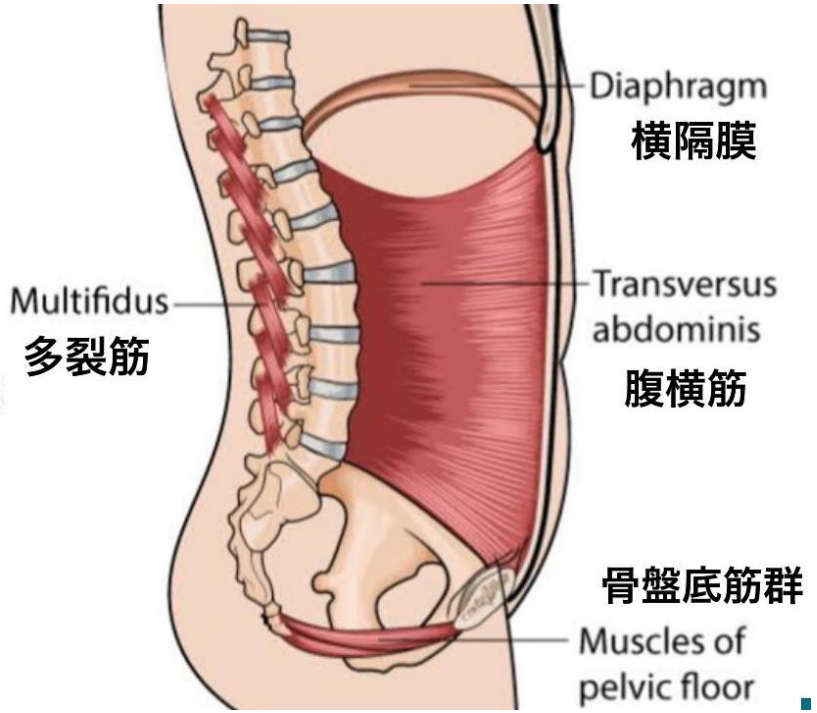

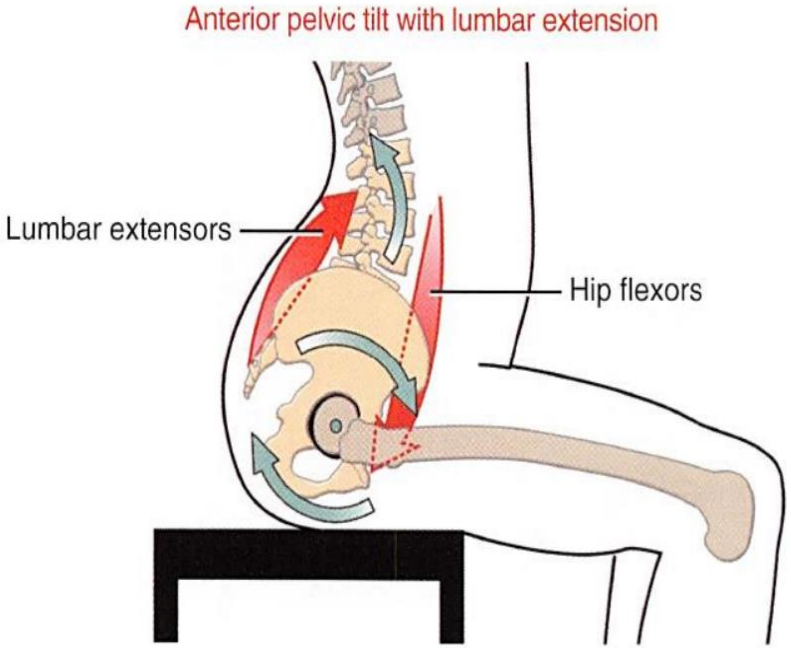

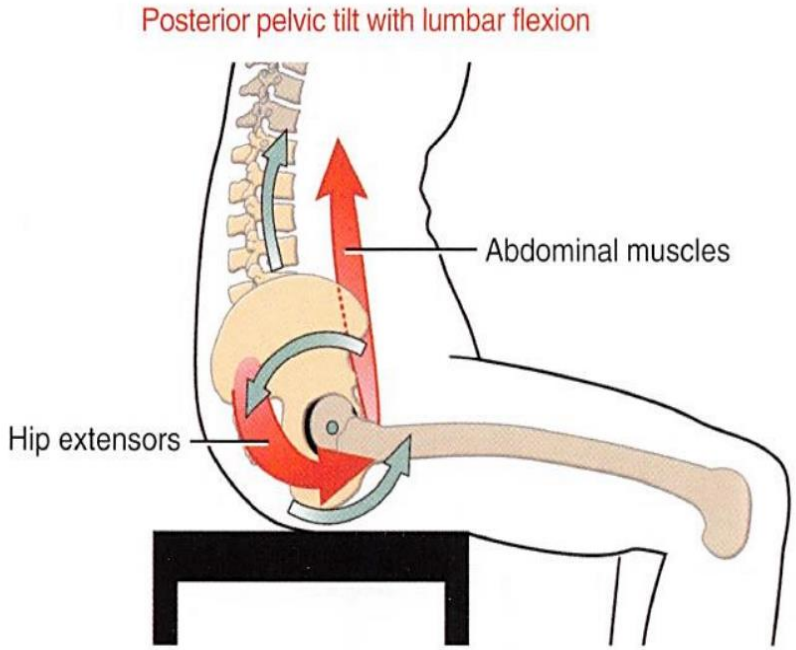

O'Sullivan PB et al.：Effect of different upright sitting postures on spinal-pelvic curvature and trunk muscle activation in a pain-free population. Spine (Phila Pa 1976). 2006 Sep 1;31(19)

静的座位における筋活動

- 重力モーメントに対抗する(抗重力活動)ため脊柱起立筋群の活動が増加すると考えられるが、過度伸展座位または弛緩座位では脊柱の骨/靱帯などの受動的な安定化機構が作用し、十分な筋活動が発生しない

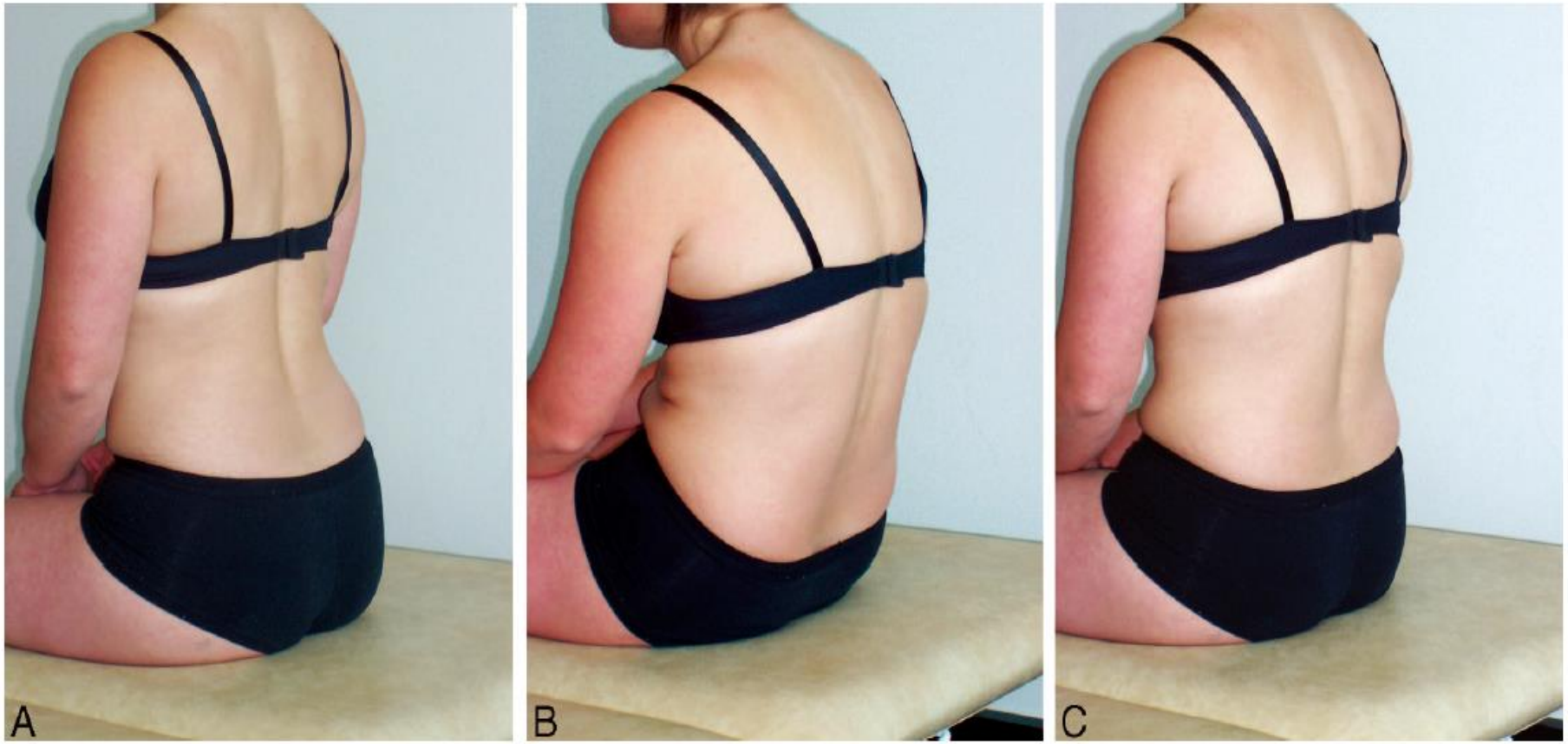

(A) Thoracic upright sitting. (B) Slump sitting. (C) Lumbo-pelvic upright sitting.

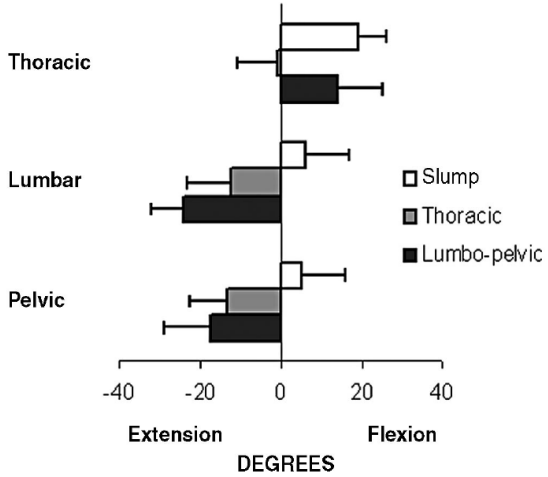

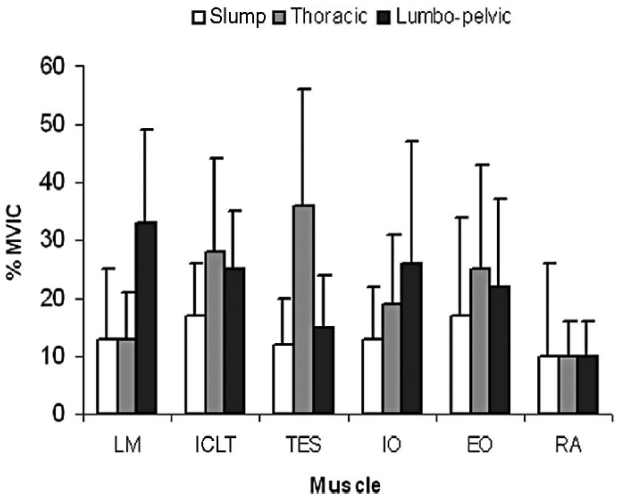

最適な立位とは

- 質量中心（COM）が支持基底面（BOS）に安定して位置し続けている状態。また、視覚上は正中位を保持しており、力学的に筋や関節に負担の少ない姿勢
- 前後左右など多方向へバランス戦略を用いて、対応できる状態。歩行、着座、リーチなど次の動作へ円滑に移ることができる
- 両手を自由に動かすためには、胸椎や肩甲骨の制御が重要で、静的な場面や動的な場面での胸椎と肩甲骨の評価は必須となる

頭頸部 前庭 視蓋	・頭頸部のコントロール
肩甲帯 上肢	・肩甲帯、特に胸椎の抗重力伸展活動 ・質量中心（COM）を高く維持
Core stability	・コアマッスルの持続的な活動
骨盤帯 下肢	・足部、下腿、大腿が直線的（straight line pathway）にあること
足部 （固有感覚）	・対称的な支持基底面（BOS）

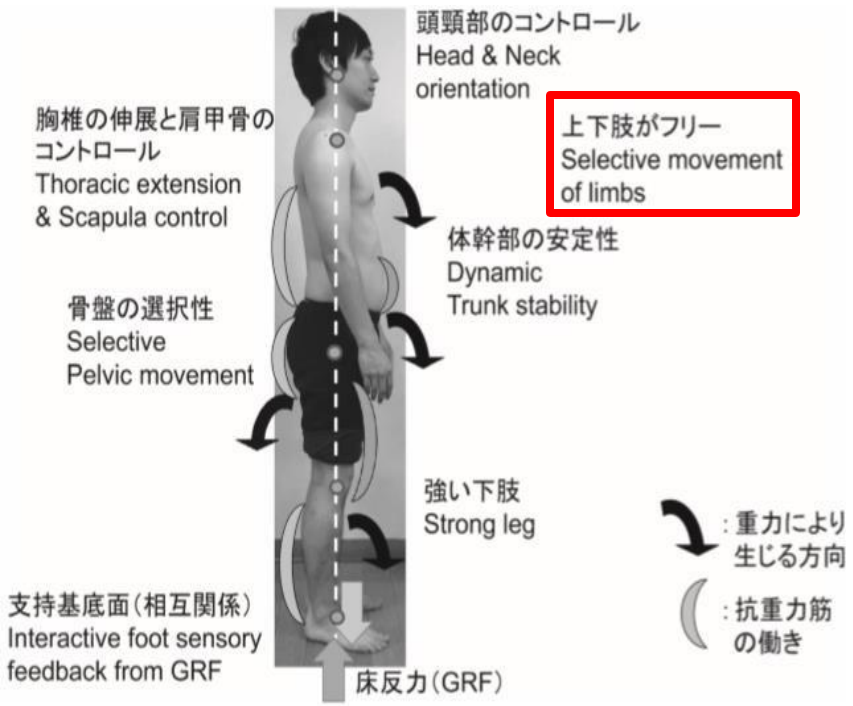

股関節伸展

- 股関節伸展は二足直立位の安定のためにアライメント維持、抗重力活動の効率化に寄与している
- 脳卒中患者様の場合は臀筋などの筋緊張低下に伴い股関節屈曲が強く、股関節戦略でバランスを取るためより屈曲を助長しているケースが多い

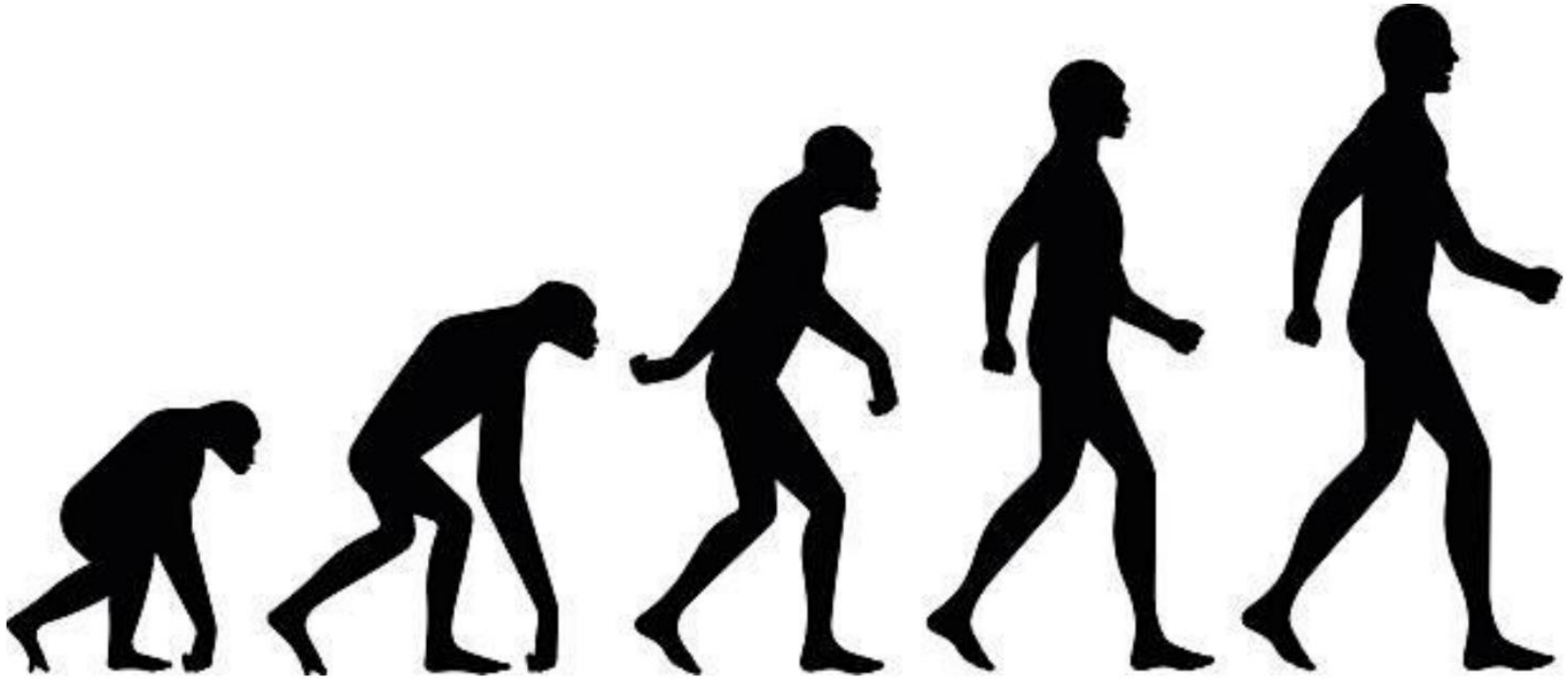

立位での姿勢戦略

- 立位場面における姿勢戦略には足関節(Ankle Strategy)/股関節(Hip Strategy)/ステッピング戦略(Stepping Strategy) が存在する。
- 脳卒中患者の場合は股関節(Hip Strategy)を代償的にとる傾向にある。選択肢が減少することで姿勢戦略が固定化、COMの低下が問題になる。

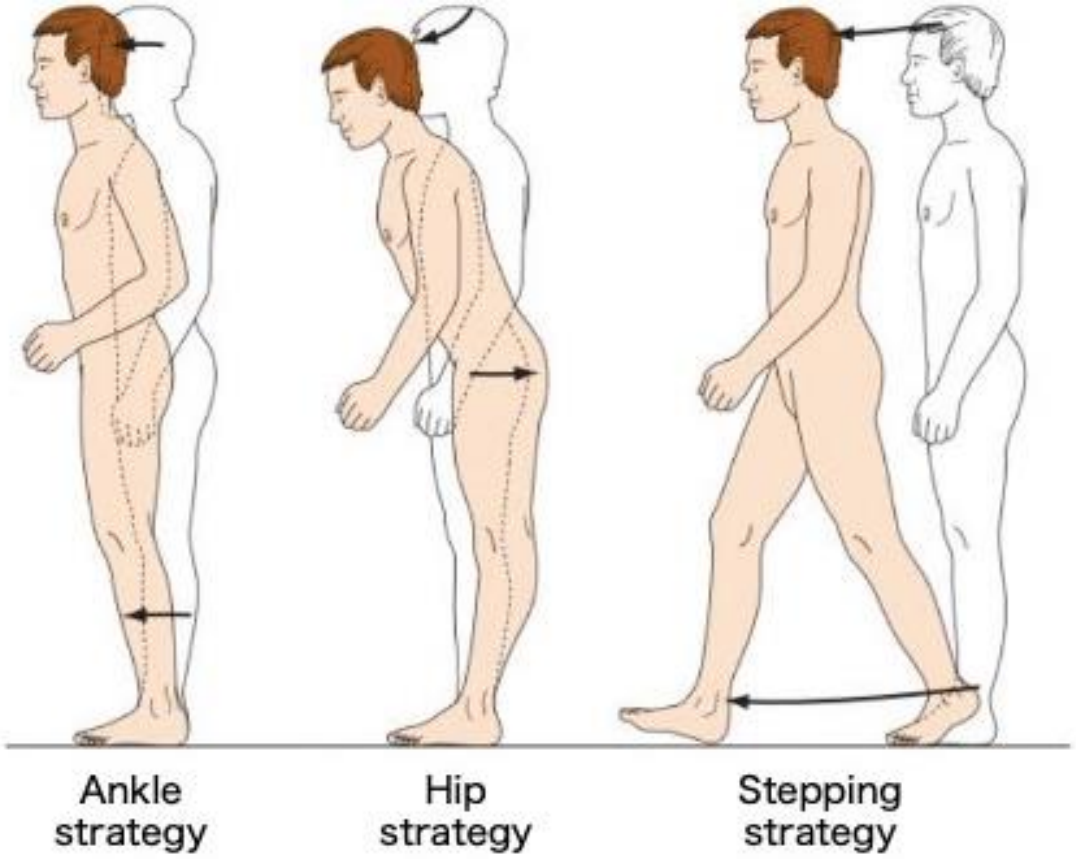

Donald A. Neumann et al：Kinesiology of the Musculoskeletal System: Foundations for Rehabilitation, 2edition：Mosby．2009

足部と立位の関係

- 足関節が柔軟に外部へ適応できることが不整地での立位を安定させるには必要である。
- 足部のアーチ(縦)低下は外在筋などの過剰収縮や伸張をきたし、足部のみではなく足部より上のアライメントを崩してしまう可能性がある。アライメントが崩れた状態で歩行などを続けると二次的な障害を引き起こしやすなってくる
- 特に脳卒中患者では足部のアライメントが崩れやすく、既往歴に整形疾患を抱えている方も多い。

支持基底面と安定性限界

- 一般的に支持基底面(Base of Support)が広ければ広いほど、安定性限界(Limits of Stability)が高まり姿勢の安定性が高まる
- 現実にCOPが移動できる範囲を安定性限界と呼ぶ
- 脳卒中患者は、健常者と同じBOSを有していても、支持性の低い麻痺側下肢の領域は安定性限界の狭小化が生じる。
- 特に患側・外側方向で狭くなり、重心移動のスピードや方向制御が低下→転倒・歩行の不安定さに直結

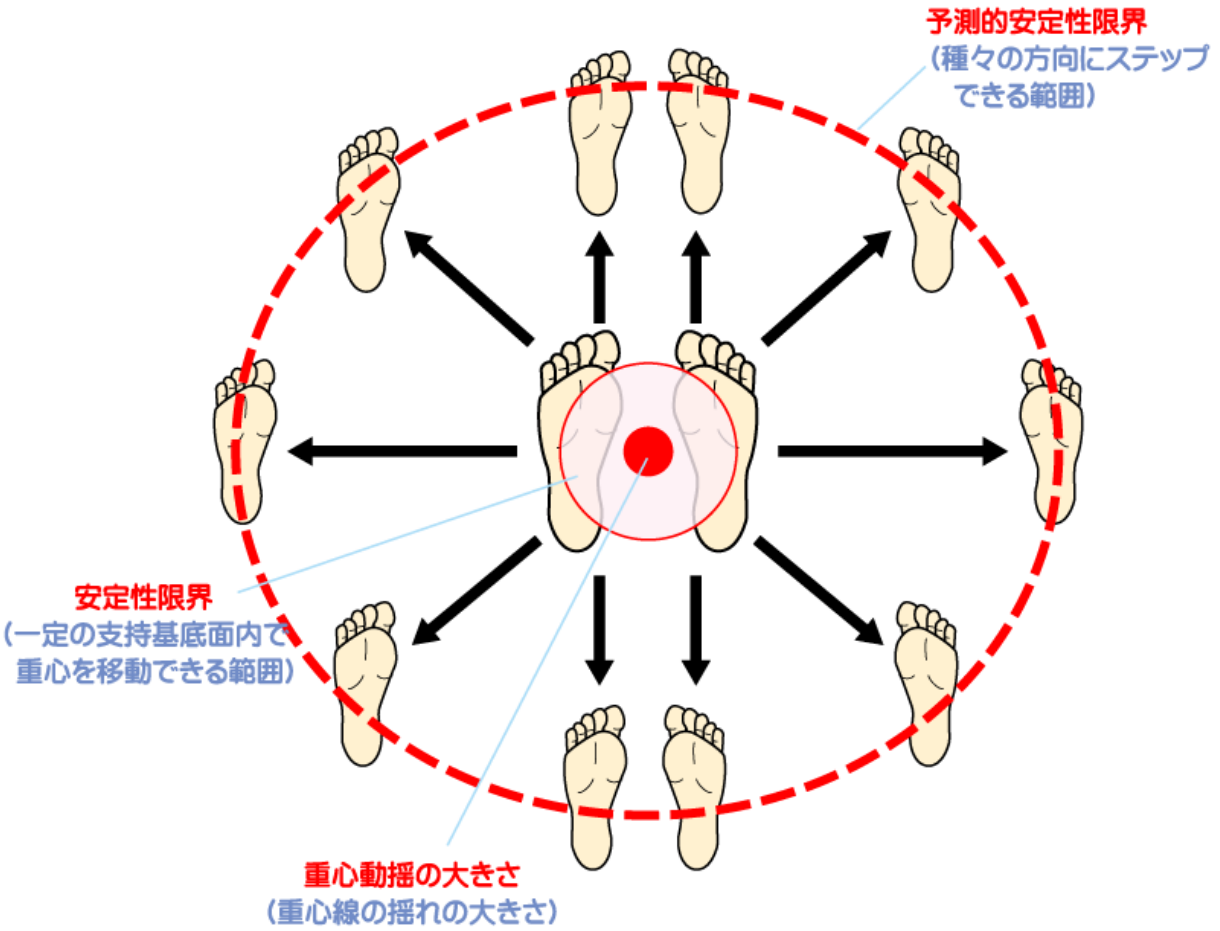

座位における前方/後方からの評価

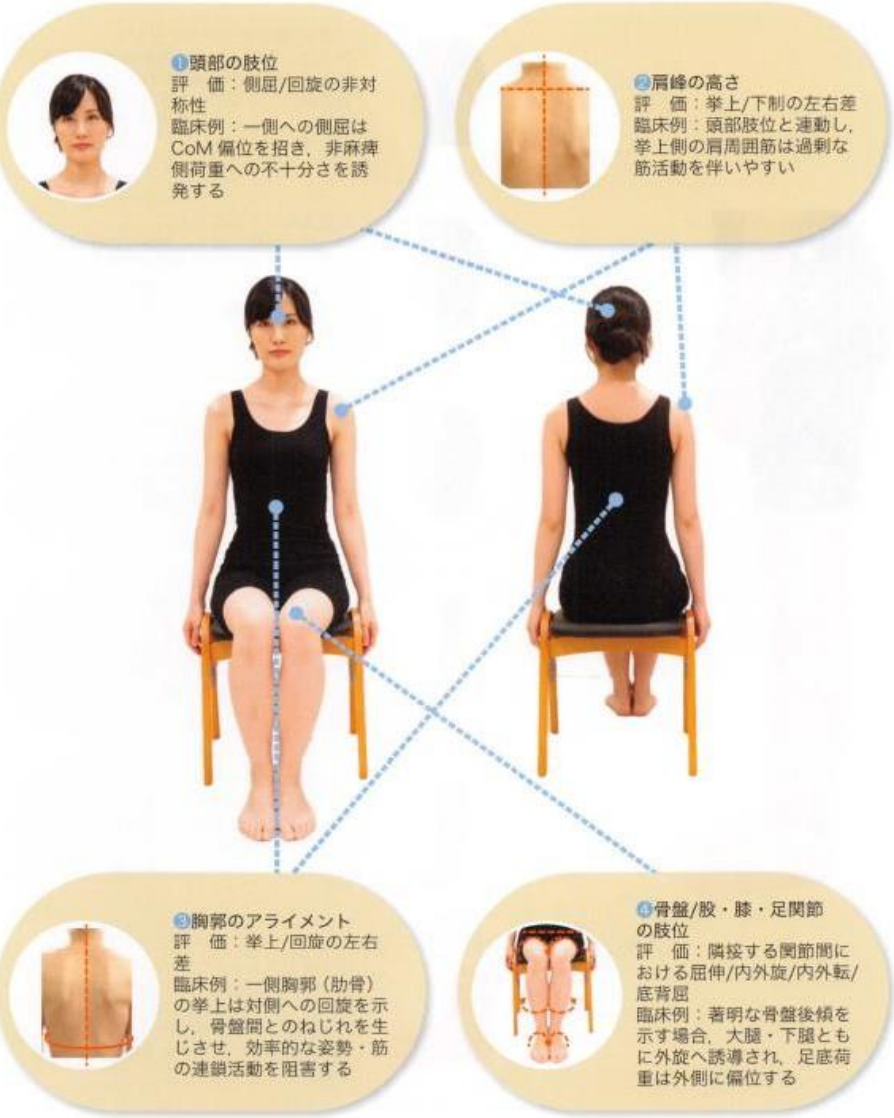

座位における側方からの評価

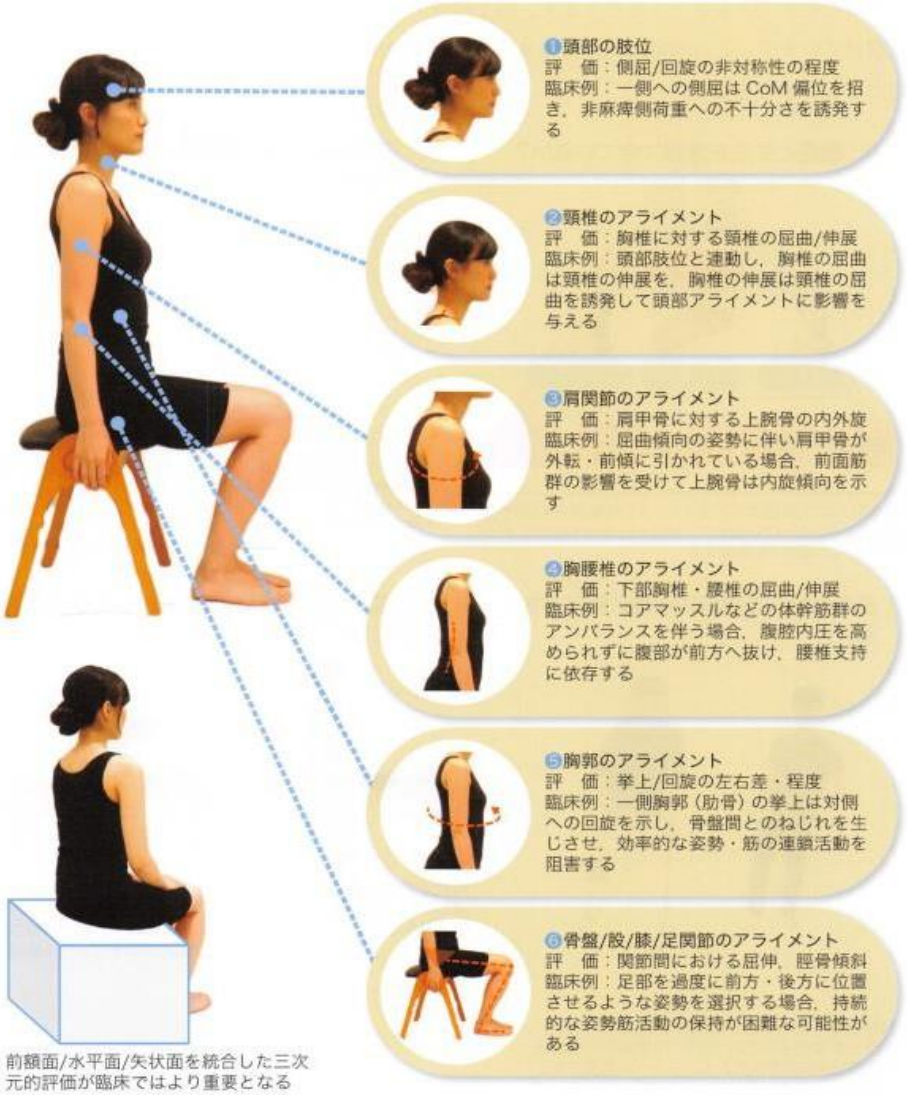

前額面/水平面/矢状面を統合した三次元的評価が臨床ではより重要となる

立位における後方からの評価：上半身

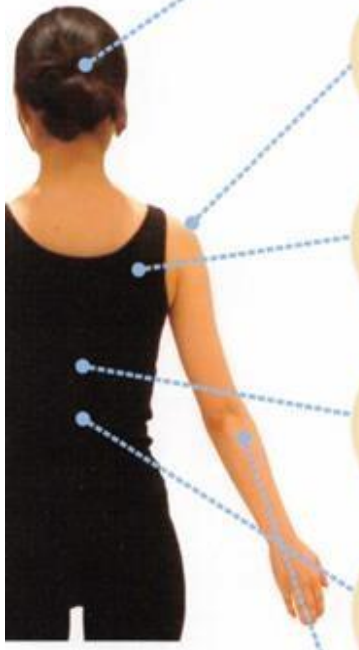

❶頭部の肢位
評　価：側屈/回旋の非対称性の程度
臨床例：一側への側屈は CoM 偏位を招き，非麻痺側荷重への不十分さを誘発する

❷肩峰の高さ
評　価：挙上/下制の左右差・程度
臨床例：❶と連動し，挙上側の肩周囲筋は過剰な筋活動を伴いながら，CoM 偏位を誘発する

❸肩甲骨のアライメント
評　価：挙上下制，内外転，内外旋の程度
臨床例：上部体幹が屈曲傾向を示す場合，肩甲骨は前面筋群に引かれて前傾・外転へ流れ，上肢アライメントにも影響を与える

❹脊柱のアライメント
評　価：屈曲/伸展，回旋，側屈の程度
臨床例：上部体幹の屈曲姿勢が遷延化している場合，脊柱筋の不活性さが目立ち，肩甲骨のアライメント不良に影響を与える

❺胸郭のアライメント
評　価：挙上/回旋の左右差・程度
臨床例：一側胸郭（肋骨）の挙上は対側への回旋を示し，骨盤間とのねじれを生じさせ，効率的な姿勢・筋の連鎖活動を阻害する

❻上肢のアライメント
評　価：内外旋/内外転/屈伸の程度
臨床例：上記ポイントと連動し，肩甲骨前傾・上部体幹屈曲傾向を示す場合，上肢は内旋/屈曲のパターンを示しやすい

立位における前方からの評価：上半身

❶頭部の肢位
評　価：側屈/回旋の非対称性の程度
臨床例：一側への側屈は CoM 偏位を招き，非麻痺側荷重への不十分さを誘発する

❷鎖骨のアライメント
評　価：挙上/下制の左右差・程度
臨床例：頭部の側屈と連動し，挙上側の鎖骨周囲筋は過剰な筋活動を伴いやすい

❸肩峰の高さ
評　価：挙上/下制の左右差・程度
臨床例：❶・❷と連動し，挙上側の肩周囲筋は過剰な筋活動を伴いやすい

❹肩甲骨の前後傾
評　価：肩周辺における前後突出の程度
臨床例：上部体幹（胸椎）と連動し，屈曲姿勢を示す場合，肩関節前面筋群に引かれて前傾位をとる

❺胸郭のアライメント
評　価：挙上/回旋の左右差・程度
臨床例：一側胸郭（肋骨）の挙上は対側への回旋を示し，骨盤間とのねじれを生じさせ，効率的な姿勢・筋の連鎖活動を阻害する

❻上肢のアライメント
評　価：内外旋/内外転/屈伸の程度
臨床例：上記ポイントと連動し，肩甲骨前傾・上部体幹屈曲傾向を示す場合，上肢は内旋/屈曲のパターンを示しやすい

立位における前方からの評価：下半身

❶骨盤のアライメント
評　価：回旋/傾斜の左右差・程度
臨床例：一側への偏位した回旋/傾斜は適切な股関節機能を阻害し，床反力情報を上半身へと波及させることを困難にする

❷股関節のアライメント
評　価：骨盤に対する内外旋/内外転/屈伸
臨床例：外見上は外旋位をとっているように見えても，同側への骨盤回旋を伴う場合は相対的に内旋位をとっている場合もある

❸膝関節のアライメント
評　価：大腿・下腿間のねじれ，屈伸の程度
臨床例：下腿に対して大腿が内旋傾向を強める場合，膝関節は内側へ動揺して，代償的に反張膝を呈する場合がある

❹膝蓋骨のアライメント
評　価：上下方/内外側方の程度
臨床例：❸と連動し，大腿が内旋して反張膝傾向を示す場合，膝蓋骨は上方かつ外側へと偏位を示す

❺下腿のアライメント
評　価：足部に対する下腿の内外旋の程度
臨床例：外旋傾向を強く示す場合，足部外側部への荷重が強くなり，過剰な足部アーチの形成を招く可能性がある

❻足関節・足部のアライメント
評　価：踵骨接地の位置，内外果の高さ
臨床例：❺と連動し，過剰な足部アーチが形成されている場合，踵骨は回外して支持基底面と接地する

立位における後方からの評価：下半身

❶骨盤のアライメント
評　価：回旋/傾斜の左右差・程度
臨床例：一側への偏位した回旋/傾斜は適切な股関節機能を阻害し，床反力情報を上半身へと波及させることを困難にする

❷股関節周囲筋の活動
評　価：臀部のシワ，大腿周径の左右差
臨床例：一側への骨盤回旋/傾斜が過度な場合，臀筋・ハムストリングスの不活性化が目立ち，骨盤の側方への動揺を誘発する

❸膝関節のアライメント
評　価：大腿・下腿間のねじれ，屈伸の程度
臨床例：下腿に対して大腿が内旋傾向を強める場合，膝関節は内側へ動揺して，代償的に反張膝を呈する場合がある

❹下腿筋の活動
評　価：下腿における筋膨隆部の左右差
臨床例：❶・❷と連動し，適切な股関節機能が働いていない場合，代償的戦略として同側の下腿筋活動を過剰に使い，膨隆する

❺下腿のアライメント
評　価：足部に対する下腿の内外旋の程度
臨床例：内旋傾向を強く示す場合，足部内在筋への負荷が大きくなり，足部アーチの破綻を招く可能性がある

❻足関節・足部のアライメント
評　価：踵骨接地の位置，内外果の高さ
臨床例：❺と連動し，足部アーチが破綻して潰れている場合，踵骨は回内して支持基底面と接地する

立位における側方からの評価：上半身

❶頭部の肢位
評　価：屈曲/伸展の程度
臨床例：上部体幹の過度な屈曲は頭頸部の伸展を誘発し，上部体幹の過度な伸展は頭頸部の屈曲を誘発する

❷頸椎のアライメント
評　価：胸椎に対する頸椎の屈曲/伸展
臨床例：頭部肢位と連動し，胸椎の屈曲は頸椎の伸展を，胸椎の伸展は頸椎の屈曲を誘発して頭部アライメントに影響を与える

❸肩関節のアライメント
評　価：肩甲骨に対する上腕骨の内外旋
臨床例：屈曲傾向の姿勢に伴い肩甲骨が外転・前傾に引かれている場合，前面筋群の影響を受けて上腕骨は内旋傾向を示す

❹胸腰椎のアライメント
評　価：下部胸椎・腰椎の屈曲/伸展
臨床例：コアマッスルなどの体幹筋群のアンバランスを伴う場合，腹腔内圧を高められずに腹部が前方へ抜け，腰椎支持に依存する

❺胸郭のアライメント
評　価：挙上/回旋の左右差・程度
臨床例：一側胸郭（肋骨）の挙上は対側への回旋を示し，骨盤間とのねじれを生じさせ，効率的な姿勢・筋の連鎖活動を阻害する

❻上肢のアライメント
評　価：内外旋/内外転/屈伸の程度
臨床例：上記ポイントと連動し，肩甲骨前傾・上部体幹屈曲傾向を示す場合，上肢は内旋/屈曲のパターンを示しやすい

立位における側方からの評価：下半身

❶腰椎/骨盤間のアライメント
評　価：骨盤に対する腰椎の屈曲/伸展
臨床例：骨盤の過前傾を伴う場合，腰椎は連動して伸展傾向を示し，骨性支持に依存しやすくなり，腹部筋活動は低下をきたす

❷骨盤のアライメント
評　価：腰椎に対する骨盤の前後傾
臨床例：腹部筋活動の低下に伴う腰椎の過伸展は骨盤の過前傾を誘発し，腰椎の骨性支持の影響により，股関節機能は低下する

❸股関節のアライメント
評　価：骨盤に対する屈伸/内外旋/内外転
臨床例：骨盤が後傾傾向を示す場合，股関節は外旋傾向をとり，臀筋膜・大腿筋膜張筋を含む外側組織依存の姿勢保持をとる

❹膝関節のアライメント
評　価：屈伸，股/足関節との重心線の関係
臨床例：上記と連動し，腰椎過伸展・骨盤過前傾を呈した場合，股関節垂線に対して膝関節は後方に位置し，反張膝傾向をとる

❺足関節のアライメント
評　価：下腿に対する底背屈の程度
臨床例：上記と連動し，股関節垂線の後方に膝関節が位置する場合，反張膝を示すとともに下腿に対して足関節は底屈を示す

❻足部のアライメント
評　価：足趾屈伸，アーチ形成の程度
臨床例：CoM が側方に流れ，荷重が足底外側部に集中する場合，狭小化された支持基底面を代償するように足趾屈曲を強める