

カテゴリー

脳画像, 脳科学

タイトル

身体制御に関与する神経基盤を調査するための Pusher 症候群の灌流画像について Perfusion Imaging in Pusher Syndrome to Investigate the Neural Substrates Involved in Controlling Upright Body Position←
Pubmedへ Ticini LF et al. : PLoS One. 2009

内容

研究背景

- 脳の損傷は pusher syndrome と呼ばれる身体正中位の障害が引き起こされる。そのような障害がある患者は身体垂直の感覚が変容し、非麻痺側へ約 20° 傾いたときに身体が真っ直ぐだということを経験する。
- pusher syndrome は視床後方の脳卒中と関連し、視床以外ではその頻度は少ない。 ●そこで本研究は脳損傷領域以外でそのような患者が付加的な機能的異常もしくは代謝異常を示すかを調査。

対象と方法

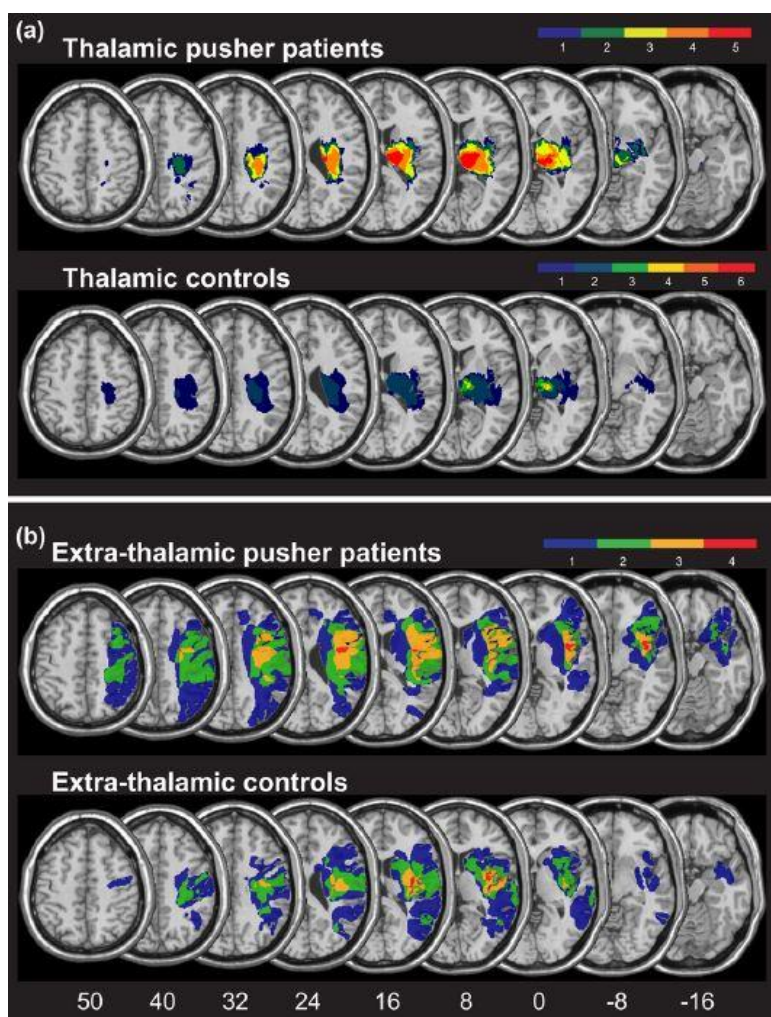
- 視床もしくは視床以外に脳損傷のある 19 名の脳卒中患者を対象
- 損傷部位（視床・視床以外）と Pushing の有無によって 4 グループに分類（Pushing の重症度は SCP を使用し、各項目とも座位・立位の合計が 1 以上で Pushing ありとした）
- 臨床評価として FLAIR 画像、拡散強調画像（DWI）、灌流画像（PWI）を測定
- PWI は脳の灌流低下部位を視覚化する手法で、このように複数測定をすることで、構造的損傷のない灌流低下だけでなく構造的損傷も発見することができる。
- DWI/FLAIR 画像で損傷領域を解析した。DWI/FLAIR と PWI 異常性の一致しない領域を算出し、Pushing あり群となし群で灌流異常があるか比較

結 果

●視床の損傷で Pushing を呈した症例は 5 例，呈さなかった症例は 6 例であった。視床以外の損傷で Pushing を呈した症例は 4 例，呈さなかった症例は 4 例であった。

●視床の損傷で Pushing を呈した症例は視床に (Figure1a) ，視床以外の損傷で Pushing を呈した症例は島，前頭部やローランド溝，下前頭回，中心前回・後回だけでなく皮質脊髓路，下後頭前頭束，鉤状束 (Figure1b) にオーバーラップした損傷領域があった。

●視床に損傷のある Pusher 症例は構造的に損傷した領域の他に機能低下を呈した領域はなかった。●視床以外に損傷のある Pusher 症例では視床に構造的損傷も灌流低下もみられなかった。むしろ下前頭回，中側頭回，下頭頂小葉，頭頂白質，脳梁などに構造的損傷はないが小さい領域で異常な灌流を呈した



(Figure3b)

図 1 a : 視床損傷で Pushing を呈した症例は視床にオーバーラップした損傷領域を認めた 図 1 b : 視床以外の損傷で Pushing を呈した症例は島・前頭部やローランド溝・下前頭回・中心前回・後回だけでなく皮質脊髓路・下後頭前頭束・鉤状束にオーバーラップした損傷領域を認めた

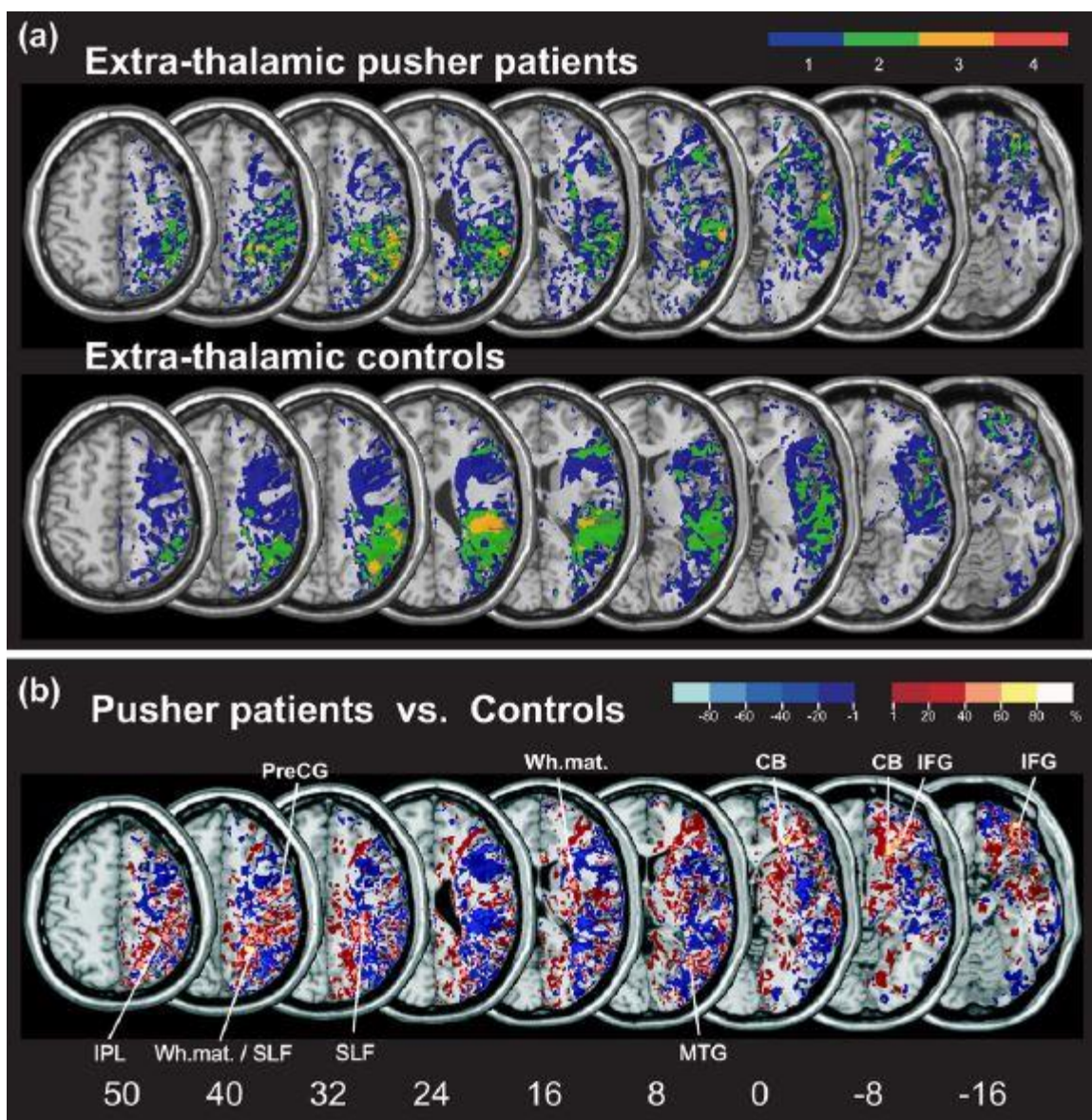


図 3 b : 視床以外に損傷のある Pusher 症例では視床に構造的損傷も灌流低下もみられず，下前頭回・中側頭回・下頭頂小葉・頭頂白質・脳梁などに構造的損傷はないが小さい領域で異常な灌流を呈した

出典：Ticini LF ら 2009

考 察

●本研究の結果より，視床を損傷した Pusher 症例は視床以外に灌流低下を呈していなかったが，損傷領域の境界まで灌流低下を伴った視床損傷の場合は Pushing が無いとは言い切れない。

●先行研究では島，上側頭回，中心後回，下頭頂小葉などの構造的損傷が姿勢制御のネットワークに影響しているとされるが，本研究ではそれ以外の領域の灌流低下も関連していることが示された。

●また、視床後部そのものの神経組織の損傷よりむしろ離れた皮質の付加的な灌流低下が Pusher 症候群に関連していることも示された。

●よって、視床後部の構造だけでなく視床以外の正常機能もヒトの重力知覚や身体垂直への方向付けの制御に不可欠である。

●島・下頭頂小葉・上側頭回・中心後回は視覚-前庭過程の基盤であり、一側の上側頭回・島（PIVC）損傷で SVV の偏倚が生じる。

●この領域での障害は（本研究の結果から）身体垂直も担うのかという疑問が生じる。この疑問に答えることはできないが前庭障害者は SVV が偏倚し SPV は正常なのに対し、Pusher 症例はこの逆を呈することから、行動レベルで Pushing と SVV 偏倚は明らかに異なると思われる。

●下頭頂小葉や上側頭回、中心後回などがこれら2つの行動過程を調整もしくはそれに関連するのか今後さらなる検討が必要である。

明日への臨床アイデア・感想

●本研究は灌流画像を用いて灌流低下と構造的損傷を測定し Pusher syndrome との関連を調査した論文である。

●SCP の診断基準は先行研究（Karnath, 2000）を参照し、今回は診断に迷うような症例はなく、サンプル数の少なさが研究の限界と考える。

●Pushing を呈する症例に対し、視床以外の損傷がある場合は身体垂直を調整するネットワークの障害や灌流低下を勘案して、治療に使用する感覚モダリティを選択する必要がある。

●身体垂直の偏倚がある場合、視覚指標の提示（Where 経路の使用）による身体垂直位の修正を試みたり、身体垂直位での自己フィードバック（身体図式との照合）から押す習慣の是正を試みるなど、脳の損傷領域に応じてアプローチする必要があるのではないかと。

●視床後部の損傷では近傍の内包後脚には皮質脊髄路・皮質網様体路があり、その損傷程度から姿勢制御アプローチ方法を検討する（前回、前々回の論文サマリー参照）。

氏名 中村 学

職種 理学療法士
